



*The price of Sight : Ethics, Healing  
and the extreme act of Vengeance*

Presented by

**Dr Farhana Afrin**

MBBS, MCPS, DO, FCPS, ICO

Fellow (oculoplasty)

Assistant professor, dept of

Ophthalmology

**Dr Fahim Jawad**

MBBS

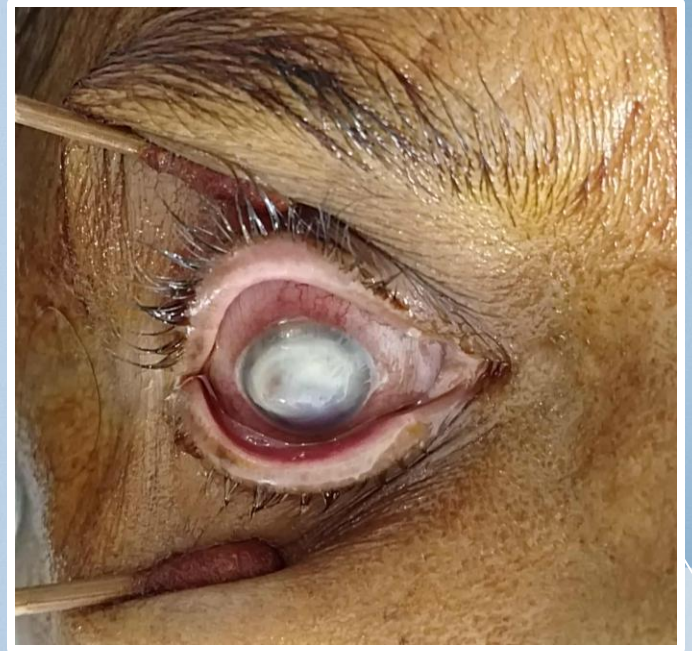Medical officer, dept of ophthalmology

# Particulars of the patient:

Name	Mrs. X
Age	70 year
Sex	Female
Religion	Islam
Marital Status	Married
Occupation	Housewife
Address	Aftab nagar
Date of examination	25/08/25

# Chief complaints:

- Pain
  - Loss of vision
- } Right eye for 4 months



# History of present illness:

- History of trauma to the right eye which was treated by local physician 1 year back.
- Gradual dimness of vision.
- Diagnosed as corneal ulcer 4 months back.
- Intermittent pain in the right eye, improved with medications.
- Vision deteriorated grossly.

## **History of past illness:**

No history of previous ocular surgery.

## **General medical history:**

Patient is hypertensive, non-diabetic & non-asthmatic.

## **Drug history:**

Anti-hypertensive (telmisartan 40mg ), topical antibiotic & ointments.

- **Personal history:** She is non smoker, non alcoholic and not betel nut chewer.
- **Family history :** Nothing contributory.

**Allergic history:**She was not allergic to any food or drugs.

**Immunization history:**She was immunized for COVID 19 .

**Socioeconomic history:**She belongs to lower middle class family.

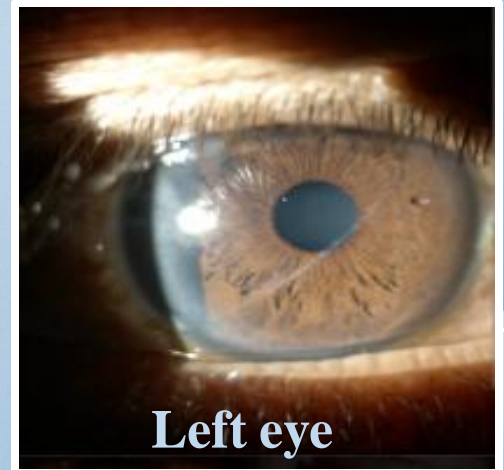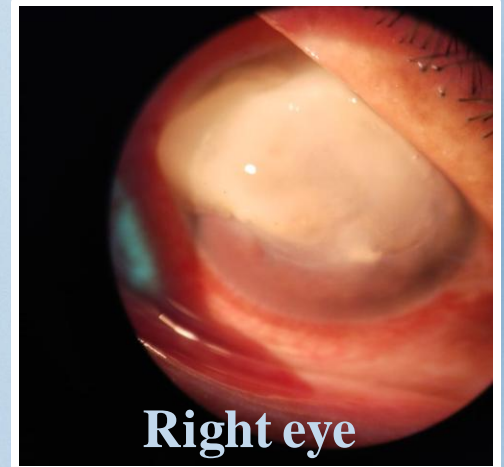
# General examination:

Appearance	Ill looking
Body built	Average
Co-operation	Coperative
Nutrition	Average
Anemia	Nil
Jaundice	Nil
Cyanosis	Nil
Clubbing	Absent
Koilonychia	Absent
Leukonychia	Absent

Edema	Absent
Dehydration	Absent
Neck vein	Not engorged
Lymph nodes	Not palpable
Thyroid gland	Not palpable
Pulse	60b/min
Blood pressure	110/70 mm(Hg)
Temperature	90 F
SpO2	99% in room air

# Ocular examination :

	Right eye	Left eye
Visual acuity	NPL	6/9
Eye lid	Normal	Normal
Eye lash	Normal	Normal
Conjunctiva	Mild ciliary congestion	Normal
Cornea	Opaque	Transparent
Anterior chamber	Not formed	WNL



# Ocular examination :

	<b>Right eye</b>	<b>Left eye</b>
Iris	Not visible	Normal
Lens	Not visible	Clear
Fundus	Not visible	WNL
IOP	Couldn't measured (Digitally soft)	12mmHg Time:11 am



What could  
be the  
provisional  
diagnosis?

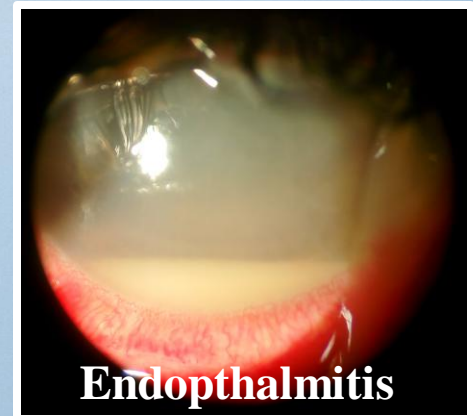
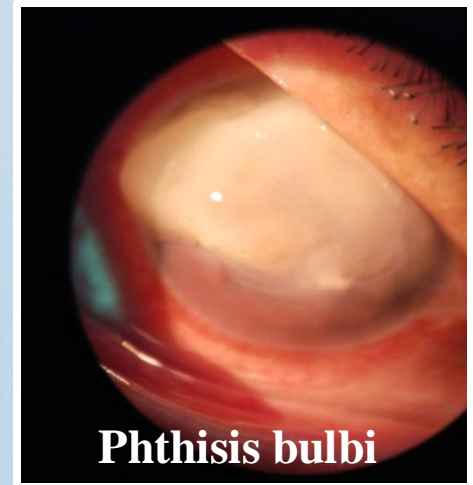
# Provisional Diagnosis

- Right eye - Phthisis bulbi

**Differential diagnosis :**

Endophthalmitis.

	<b>Points in favour</b>	<b>Points against</b>
Phthisis bulbi	Shrunken, soft, sightless eye	
Endophthalmitis	Pain, dimness of vision, mild ciliary congestion	Lid: oedema Conjunctiva: chemosis Cornea: cloudy A/C: Hypopyon/ Exudative membrane



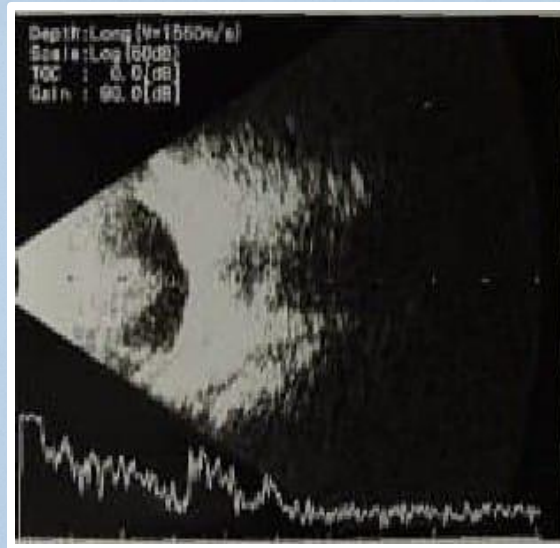
# Management & our plan:

- Evisceration without implant with biopsy of the right eye under local anesthesia.

# Investigations

- 1.B-scan of the right eye
- 2.CBC with ESR
- 3.BT,CT
- 4.RBS
- 5.ECG

# B-scan of the right eye



# Investigations : CBC with ESR

<b>PARAMETERS</b>	<b>RESULT</b>	<b>REFERENCE RANGE</b>
Hemoglobin	12.3 g/dl	13.00-17.00g/dl
ESR (Westergren)	14 mm in 1 <sup>st</sup> hour	0-10 mm in 1 <sup>st</sup> hour
White Blood Cells	5.64 x 10 <sup>9</sup> /L	4.0-11,0X10 <sup>9</sup> /L
Red Blood Cells	5.31x 10 <sup>12</sup> /L	3.8-4.8 x 10 <sup>12</sup> /L
Platelets	300 x 10 <sup>9</sup> /L	150-400x 10 <sup>9</sup> /L
Neutrophil	54%	40-75%
Lymphocyte	40%	20-40%
Monocytes	03%	2-10%
Eosinophols	02%	1-7%
Besophils	00%	<1%


# Investigations :

PARAMETERS	RESULT	REFERANCE RANGE
Random Blood Sugar	7.3 mmol/L	4.4-7.8 mmol/L
Bleeding Time	3 min 00sec	1-5 min
Clotting Time	5min 30 sec	1-7min

**ECG:** Within normal limit.

# Consent

- An informed written consent was taken before operative procedure.


**Green Life Medial College and Hospital**  
 32 Bir Uttam K.M. Shafulah Sarak (Green Road), Dhanmondi, Dhaka-1205, Bangladesh.  
 Tel: 88-02-9612345-54, 9615412 Ext - 463, 480, Hoteline-10653  
 E-mail: greenlifehospital@yahoo.com, Web: www.gmch-bd.com

Date: 25-09-25  
 সম্মতিপত্র

মোবাইল.....

১) [Redacted] (পিতা/স্বামী).....  
[Redacted] (পিতা/স্বামীর নাম).....  
 (ঠিকানা).....  
 Dr. Fakhema Aslam..... এতদ্বারা  
 ও তাঁহার কর্তব্যরত সহকর্মী/কোষে/কর্মীসেবেক  
 অপারেশন করার সম্বন্ধি প্রদান করিলাম।

২) কর্তব্যরত চিকিৎসক/নার্স আমাকে উপরোক্ত অপারেশনের উদ্দেশ্য, দরপ, উহার অন্যান্য বিকল্প এবং সতর্কতা সত্ত্বেও সন্মতা অপারেশন করান ও অপারেশন পরবর্তী তুষ্কি ও জটিলতা সমূহ বিজ্ঞপিত বাধ্যাবশুক অবধি করিয়াছেন। তদনুসারী আমি ইহার তুষ্কি ও জটিলতা সম্পর্কে অবগত হইয়া অপারেশনের সম্বন্ধি প্রদান করিবে।

৩) অপারেশন আনৈতিক বা পূর্ণ সন্মত হইবে এই মর্মে কোন নিশ্চয়তা (Guarantee) আমাকে দেওয়া হয় নাই।

৪) উপরোক্ত অপারেশন ছাড়াও অপারেশন কালে অন্যান্য অপারেশন বা অন্যান্য ব্যবস্থা চিকিৎসাত করণে প্রয়োজন হইতে পারে, যাহার প্রয়োজনীয়তা সম্পর্কে পূর্বে অবগত করা সম্ভব নয়, উক্ত অপারেশনের সাথে ঐ সকল ব্যবস্থাই গ্রহণ করে সম্বন্ধিও প্রদান করিলাম। আমাকে অবগত করা হইয়াছে যে, এই চিকিৎসায় এককিভাবেও অপারেশন প্রয়োজন হইতে পারে।

৫) আমি অবগত যে, উপরোক্ত অপারেশন স্থানিক অবশীকরণ/স্থান অচেতন্যকরণ (Local/General/Topical Anaesthesia) এর মাধ্যমে করা হইবে এবং ইহতে আমি সম্বন্ধি নিলাম। আমি Anaesthesia -এর সম্ভাব্য জটিলতা তুষ্কি ও জটিলতা সমূহ সম্পর্কেও অবগত।

৬) উক্ত অপারেশনের প্রেক্ষিতকালে, অপারেশনকালে ও অপারেশনের পরবর্তী অবস্থায় চিকিৎসাত প্রয়োজনে ঔষধ, ইলাক্সকরণ, প্রকৃতি ব্যবহার ও রক্ত প্রভৃতি পরীক্ষা-নিরীক্ষার জন্য সন্মতি, চিকিৎসক ও নার্স বা সহকর্মীদের সম্বন্ধি প্রদান করিলাম।

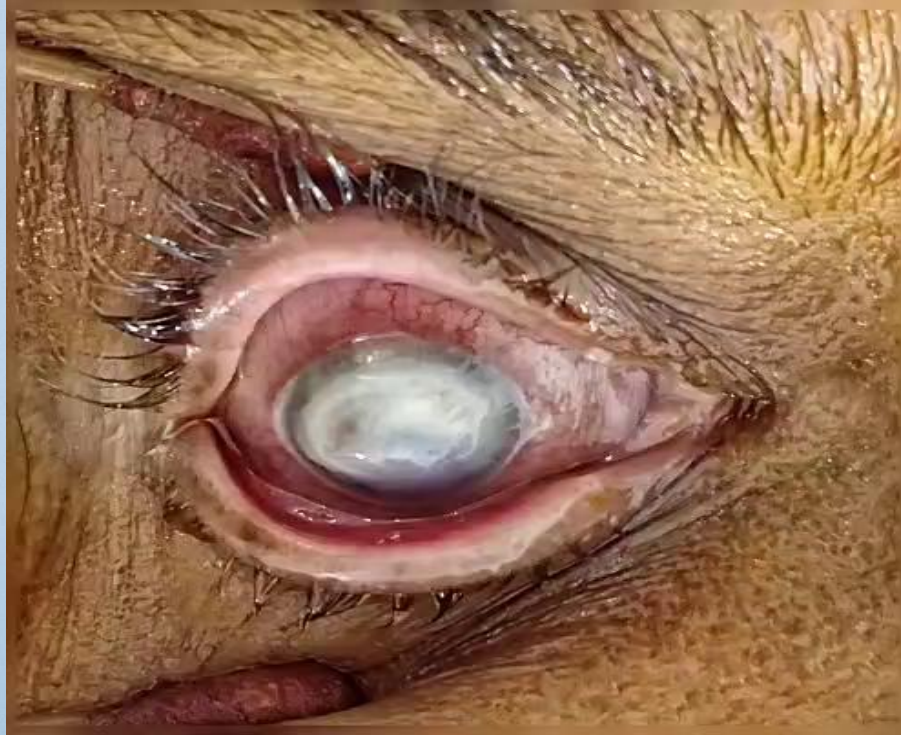৭) চিকিৎসা শিলা ও গবেষণাত প্রয়োজনে আমি শিক্ষার্থী/শিক্ষকরত চিকিৎসকরত অপারেশন প্রদান করায় এবং প্রয়োজনীয় ছবি তোলায় অনুমতি দিলাম। এছাড়া আমার পরিচিতি/পরিচয় গোপন থাকবে।

৮) আমি প্রয়োজন করিয়াছি যে, উপরোক্ত অপারেশন অবশীকরণ (Anaesthesia) ও অন্যান্য উপরোক্তিক বিষয়াদি আমি পড়া করিয়া ব্যাধা সহ বুঝিয়া সন্মত, সুস্থ মস্তিষ্কে করিয়াছে ছাড়া প্রয়োজিত না হইয়া কেছারা, সতর্কচিত, এই সম্বন্ধিপত্রে স্বাক্ষর/টিপসবি প্রদান করিলাম।

৯) আমি প্রয়োজনে প্রয়োজ্য নমঃ চোখ আঁপাড়াঙ্কন-  
 নার্সিং-  
 পাঠ্য-ভূমিকা/চোখাড়া/জন্ম হাতি  
 স্বাক্ষর/চোখাড়া  
 হোমীর স্বাক্ষর বা বাস হাতের টিপসবি

হোমীর স্বাক্ষর নামে অপারেশন হয়ে তার কাজ.....  
 হোমীর স্বাক্ষর  
 হোমীর স্বাক্ষর নামে অপারেশন হয়ে তার কাজ.....

# Surgical management & steps:



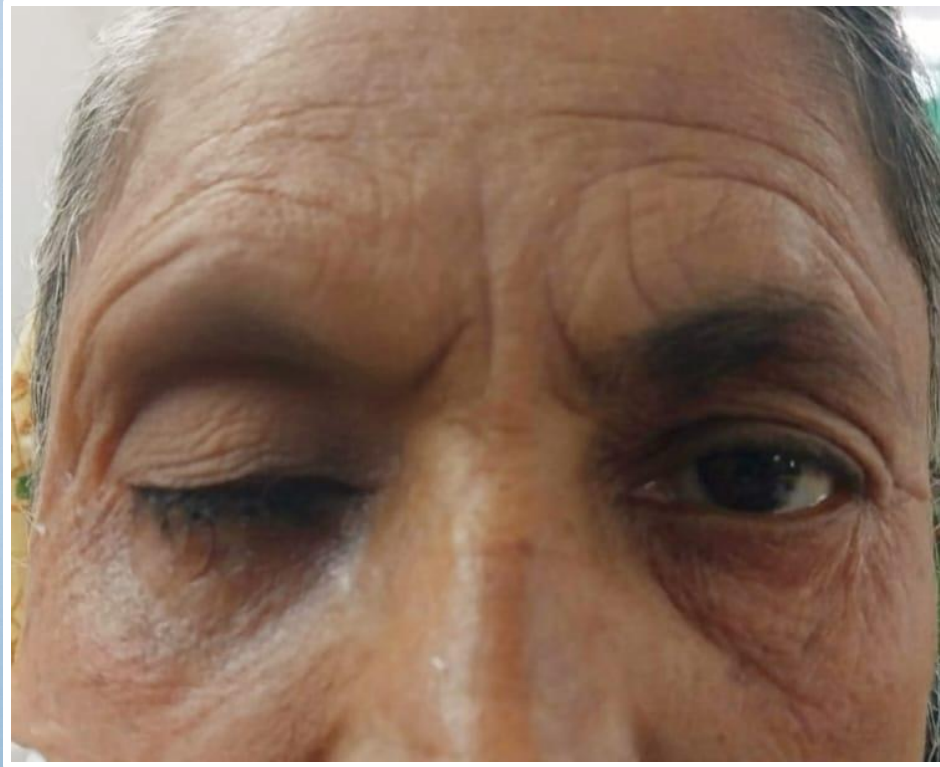# Post operative treatment

- 1.Cap.Cefixime(400mg).....1+0+1.....7 days.
- 2.Cap.Esomeprazol(20mg).....1+0+1.....7 days.
- 3.Tab.Ibuprofen(400mg).....A/M.....,1+1+1.....7 days.
- 4.Tab.Prednisolone(20mg).....A/M...1/2+0+0....5 days.
- 5.Bromazepam(3mg).....A/M.....0+0+1.....3 days.
- 6.Supp.Diclofenac sodium(50mg).....SOS.
- 7.Moxifloxacin E/drop.....6 hourly.....cont.
- 8.Moxifloxacin E/ointment.....once at bed time.....cont.

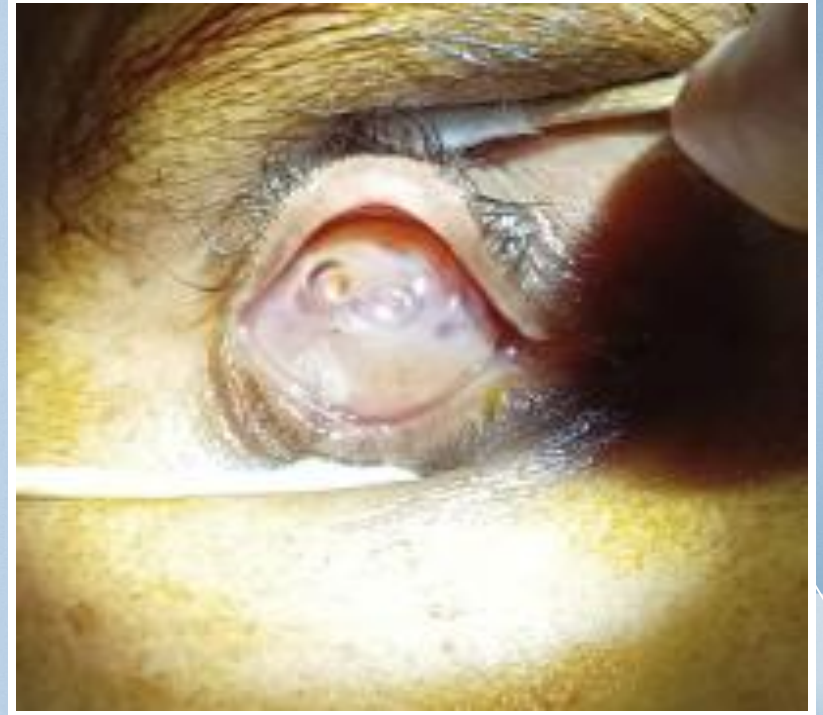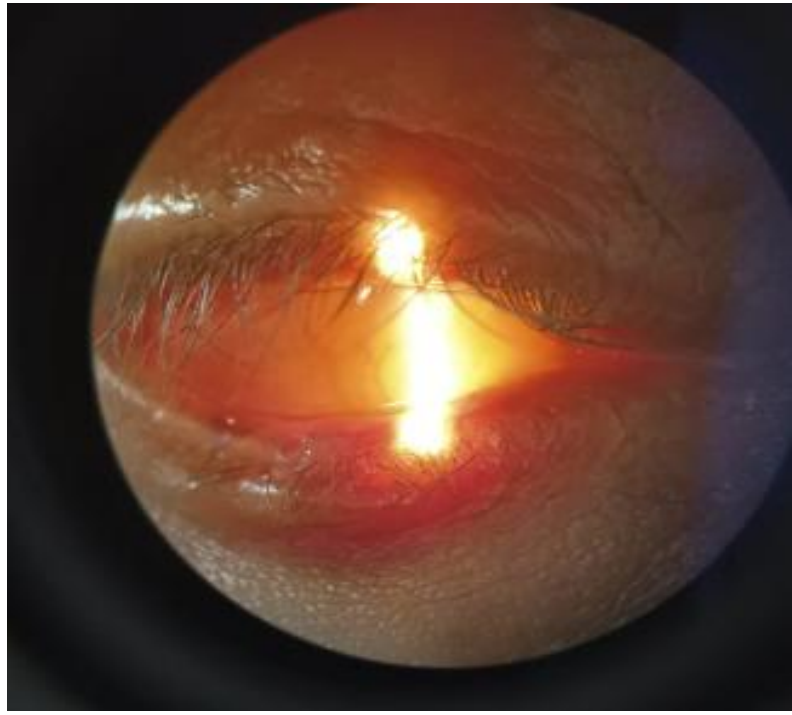
# Advice:

- 1. Please avoid water entering to the Rt. eye for 45 days.
- 2. Please don't rub the eye for 45 days .
- 3. Maintain hygiene & use sunglasses for 14 days.
- 4. Please come after 14 days with histopathology report for follow up in ophthalmology OPD.

**1st post operative day follow up :**



# 14th post operative day follow up :



# Biopsy report

Specimen received in formalin in a container with name, age, date and reg no.  
Specimen consists of cornea and separated 4 dark brown pieces of soft tissue. Cornea measures :1x1x0.3x  
cm. And separated dark brown pieces larger one measures :1.2x0.7 cm. Separated dark brown pieces  
smaller one measures : 0.5 cm.

**Section code:**

A1: Sections from the cornea

A2: Sections from the separated dark brown pieces

**Summary of sections:** Multiple pieces embedded in two blocks.

**Microscopic description/comment:**

Sections show cornea and intraocular soft tissue.

Cornea is thickened and show fibrosis.


It is infiltrated with chronic inflammatory cells.

The choroid is congested and infiltrated with chronic inflammatory cells.

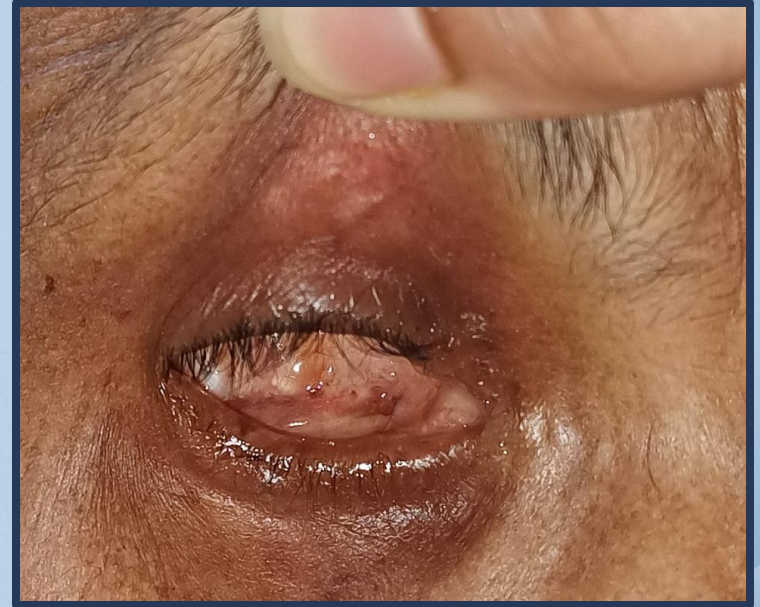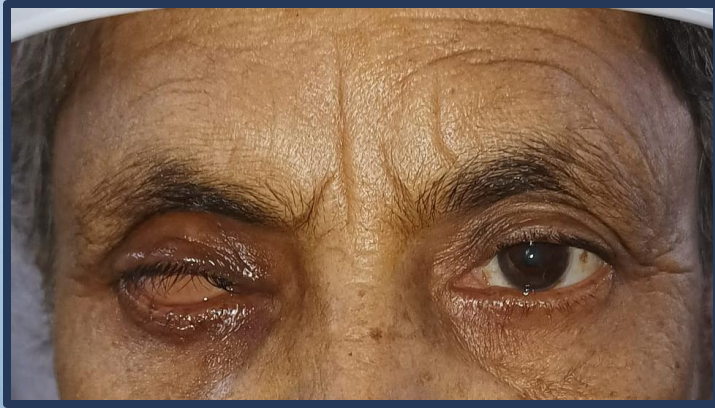There is fibrosis, intraocular bony metaplasia and marked retinal gliosis.

**Diagnosis: Eviscerated globe, evisceration:**

- Phthisis bulbi.
- Keratitis
- Uveitis and intraocular bony metaplasia
- Retinal gliosis.

  
Prof. Dr. Md. Aminul Islam  
MBBS (DMC), Board Certified  
Chief Consultant, AIKhan Ltd

# Follow up after one and half month :

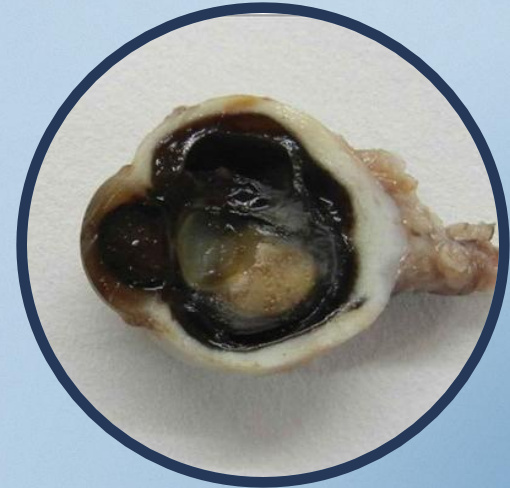
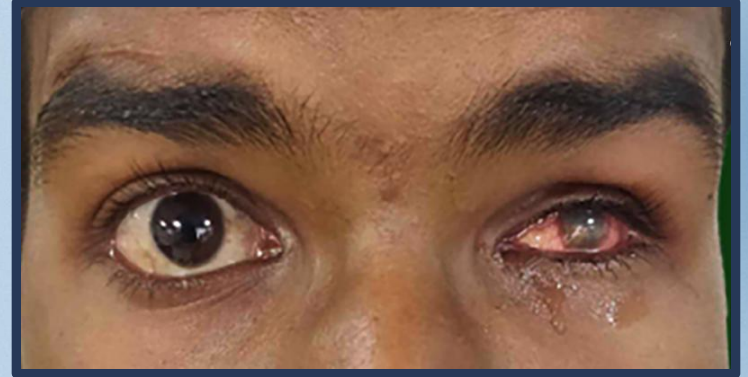

# Discussion



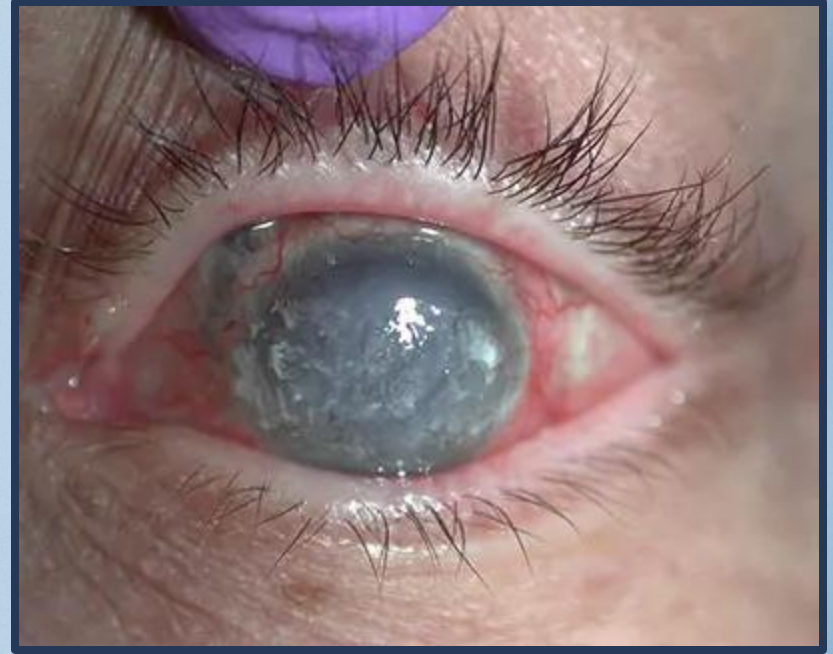# Introduction

- Atrophy and disorganization of the eye and intraocular contents which
- Represents an end stage ocular response
- Caused by severe eye injury or disease damage.



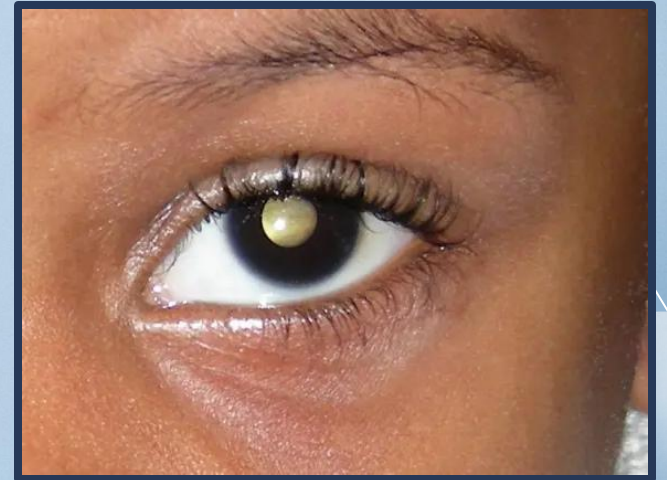# Etiology

- **Infections**
  - Keratitis
  - Endophthalmitis
  - Panophthalmitis
- **Chronic retinal detachment**
- **Inflammation**
- **Trauma**



# Etiology

- **Vascular disorders**
  - Coat's disease
  - Retinopathy of prematurity (ROP)
- **Tumors**
  - Retinoblastoma
  - Choroidal melanoma
- **Radiation**



# Pathogenesis

Inflammatory reaction



Reactive proliferation of various cells

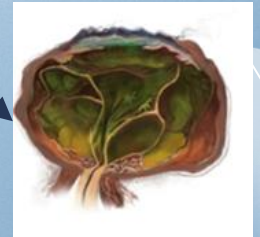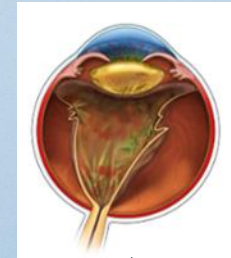
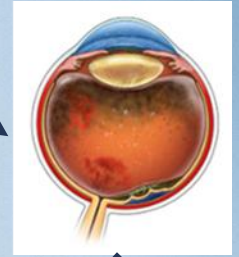
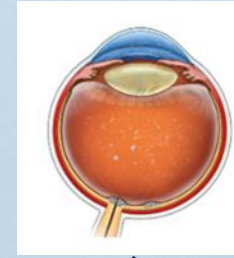


Calcification and ossification



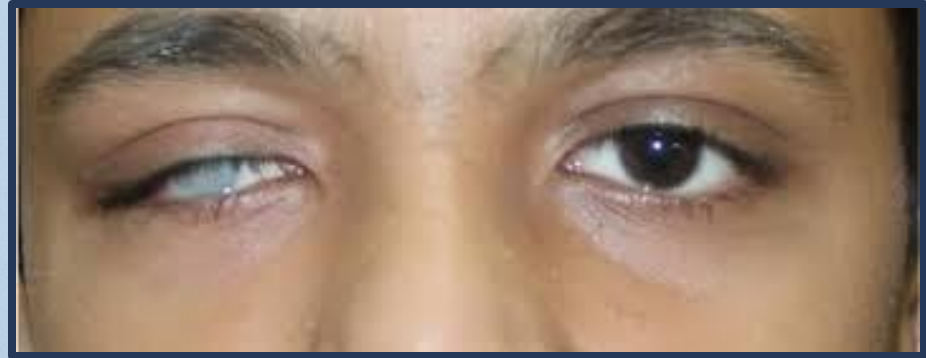Globe is reduced in size (usually <20 mm)

with a thickened/folded posterior sclera



# Signs

- Short palpebral fissure
- Microphthalmos
- Enophthalmos
- Corneal scarring, vascularization
- Hypotony



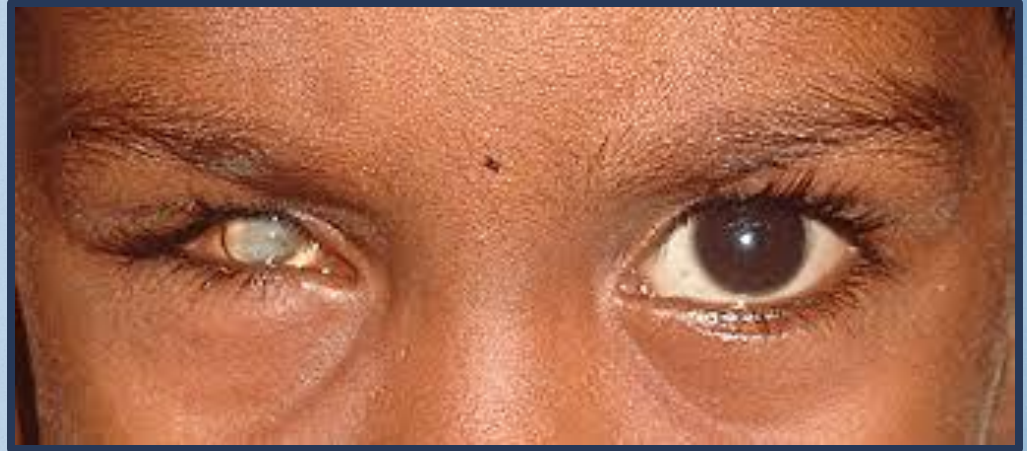# Symptoms

- Vision loss
- Redness
- Ocular pain

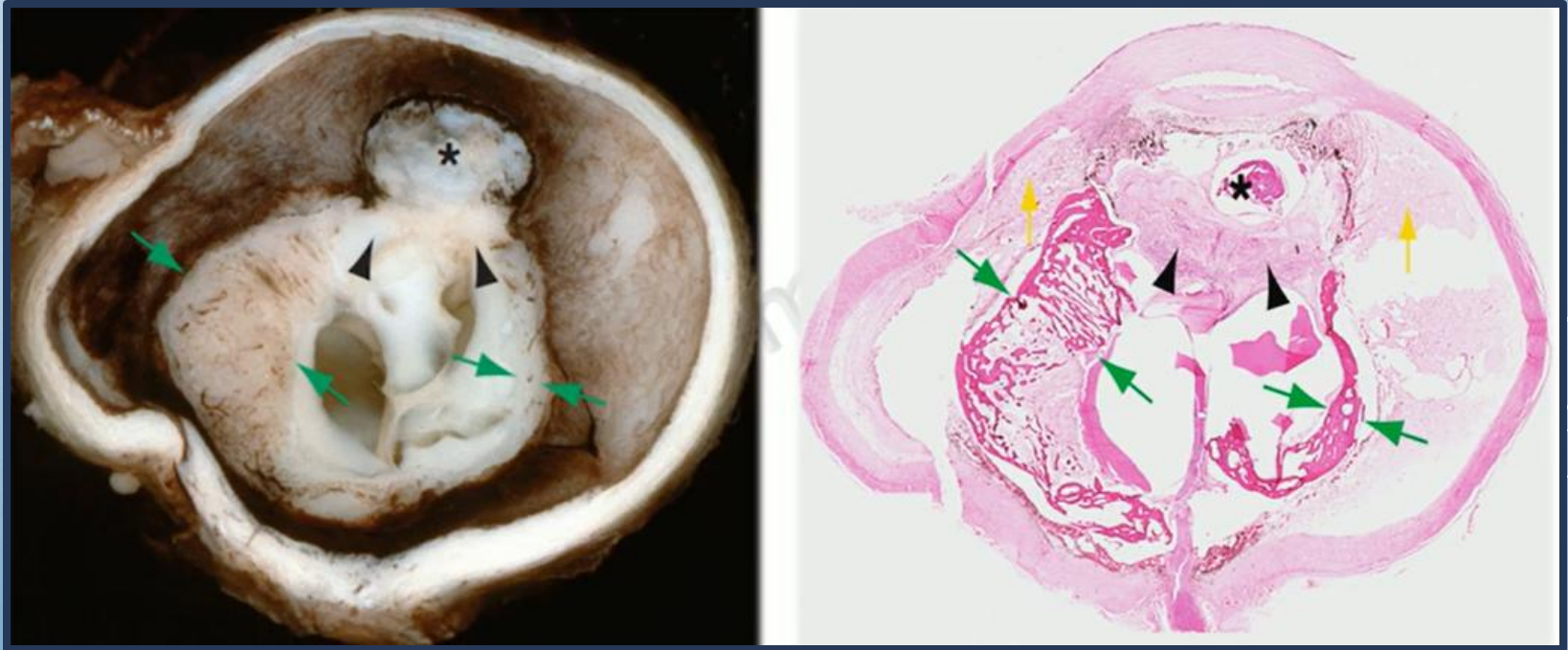


# Phthisical eye

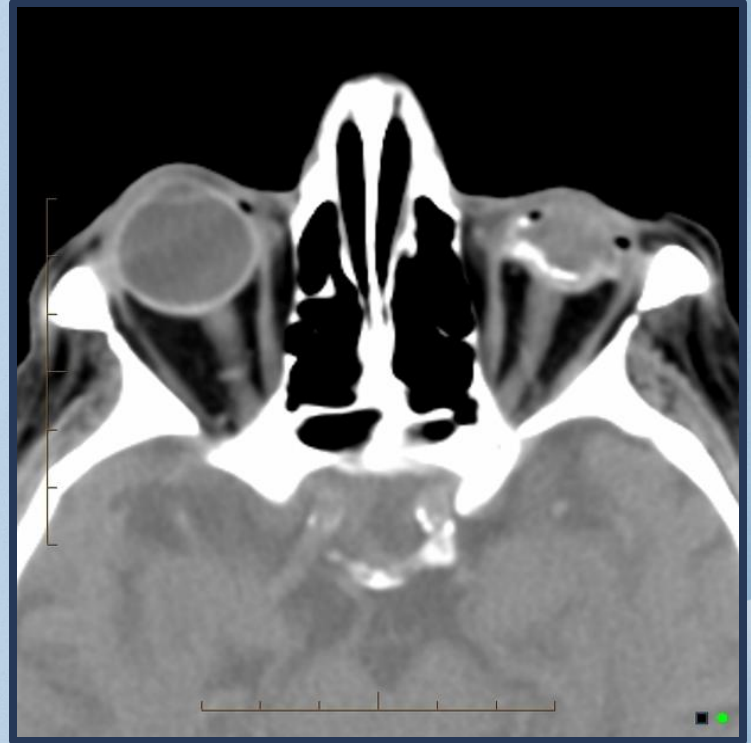
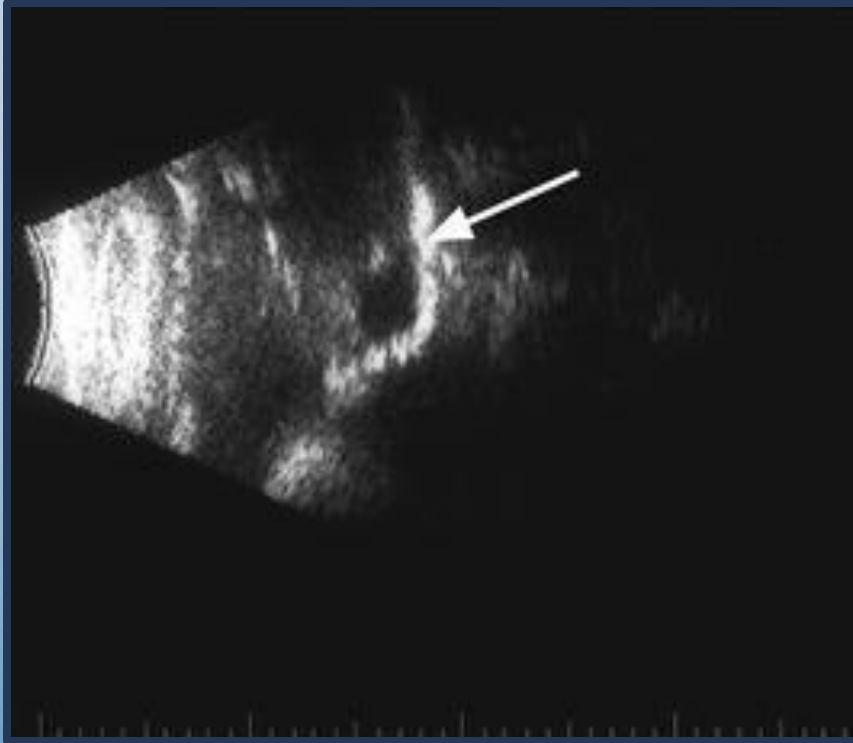
- Soft
- Sightless
- Shrunken
- Shapeless
- Structureless



# Pathology



# Investigation



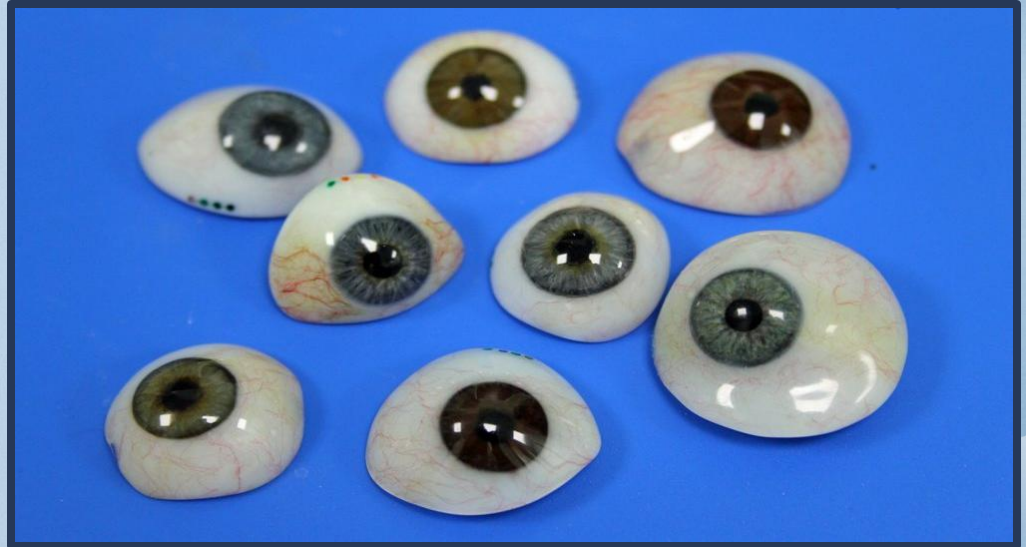
# Management

- Treatment approach for a phthisical eye -
  - Alleviate pain –
    1. Medical
    2. Surgery
  - Cosmetic rehabilitation

**Not to restore vision.**

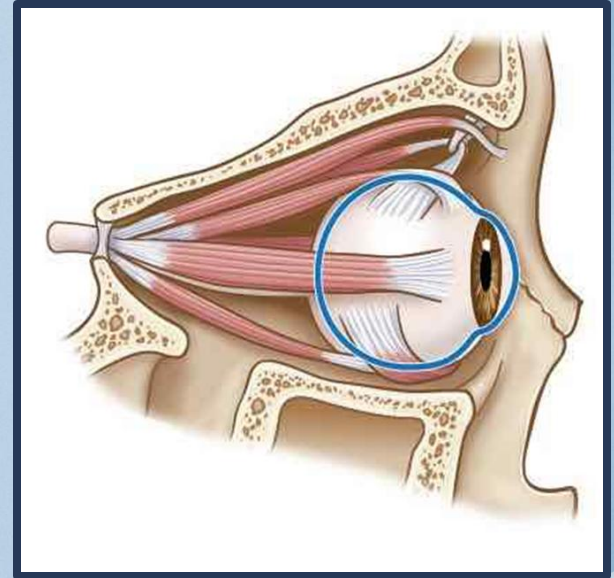
# Cosmetic rehabilitation

- Cosmetic contact lens
- Prosthetic eye

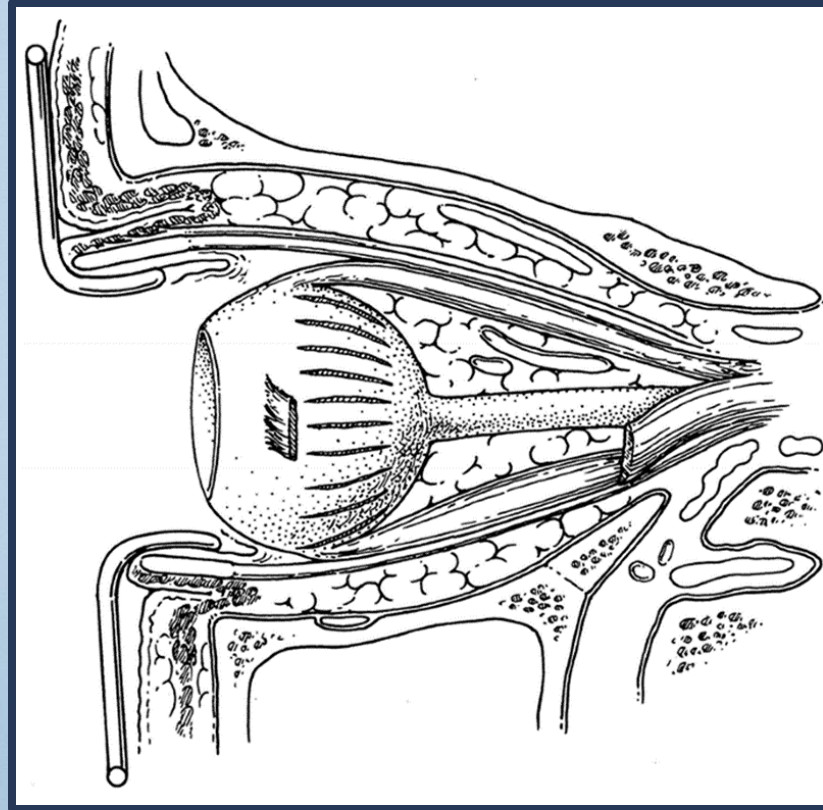


# Evisceration

Evisceration is a surgical technique by which all intraocular contents are removed while preserving the remaining sclera, extraocular muscle attachments, and surrounding orbital adnexa.

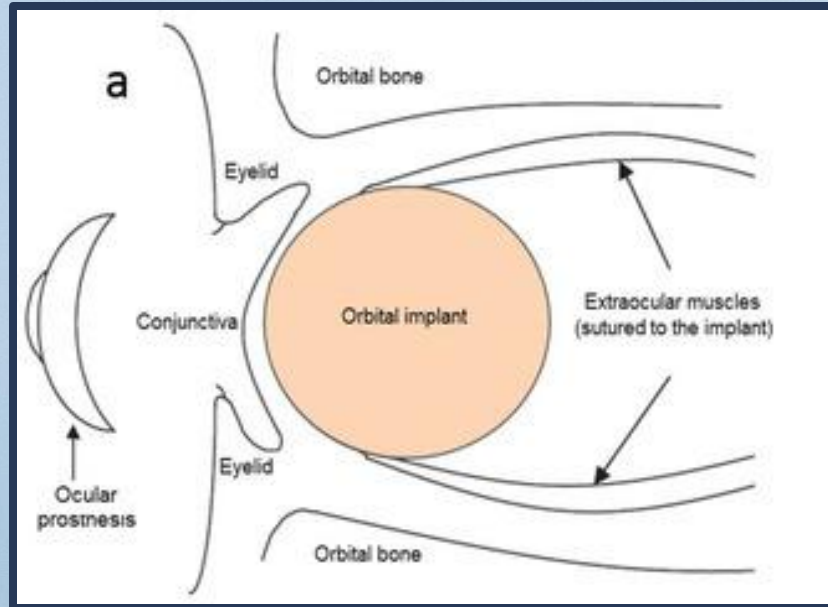


# Evisceration



# Orbital Implant

Placement of an implant to maintain appropriate orbital volume.

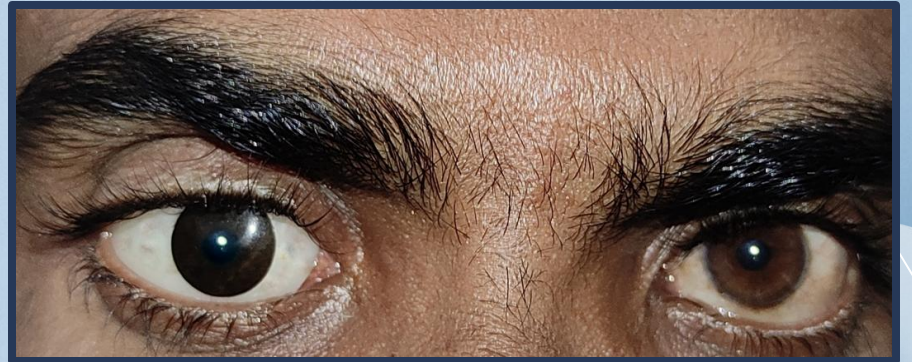
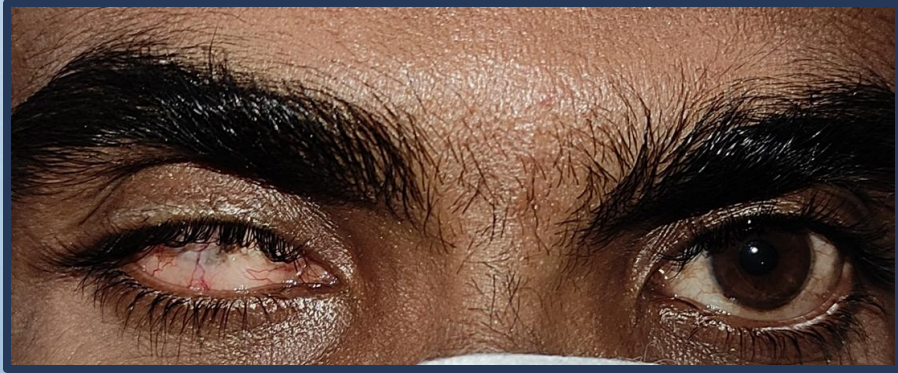
# Orbital Implant cont...

- Orbital implant can be classified as
  - Non porous – Silicon, polymethylmethacrylate
  - Porous – Hydroxyapatite

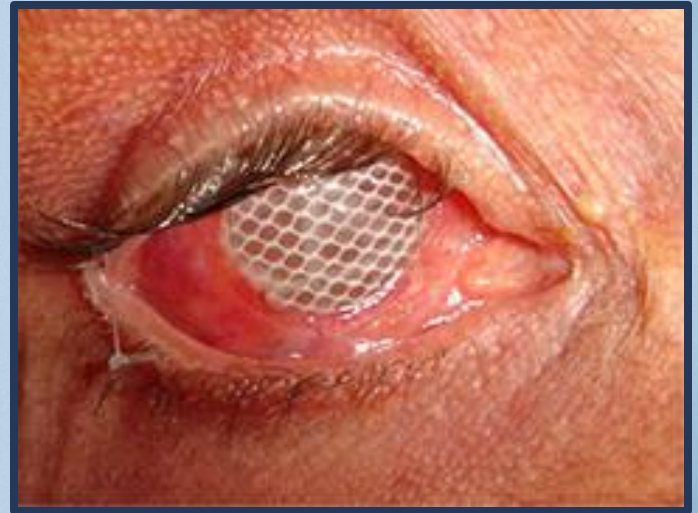

# Prosthetic eye



# Complications:

- Post operative Infection
- Hemorrhage
- Implant exposure
- Conjunctival granuloma



# Take Home Message

- Living with Phthisis Bulbi is supposed to be challenging due to the cosmetic deformity and emotional distress associated with blindness.
- Pain control and guidance for eye health, including “**counseling**” can help patients maintain a healthy life.

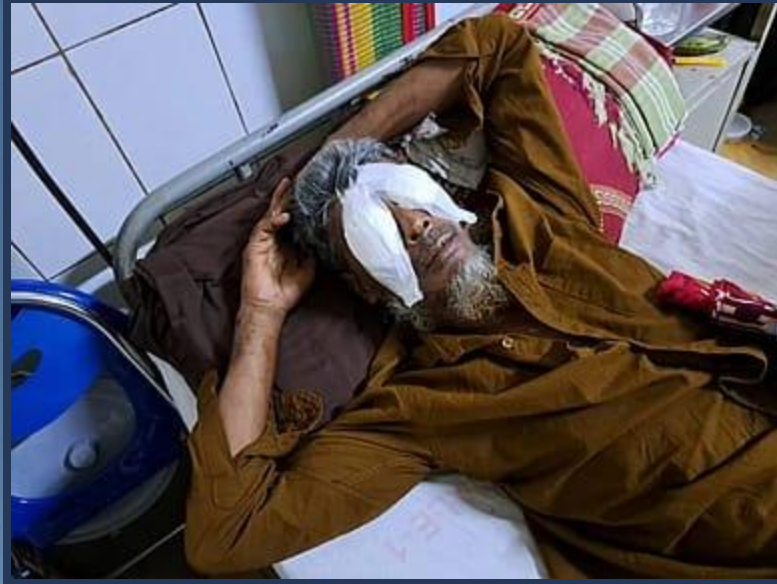

**DECEMBER**

GIVE THE GIFT OF SIGHT MONTH

A MONTH DEDICATED TO KEEPING CLEAR  
VISION WITHIN REACH FOR EVERYONE

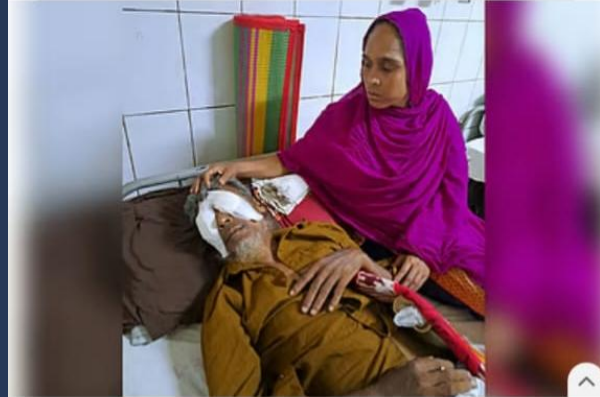**GIVE THE GIFT  
OF  
SIGHT**



## দুই ভাই ও স্বজনদের বিরুদ্ধে চোখ উপড়ে ফেলার অভিযোগ, দেখালেন ভিডিও

মানসুরা হোসাইন ঢাকা

আপডেট: ২৯ আগস্ট ২০২৫, ২০: ২৮



হাসপাতালে স্বামী রিপন ব্যাপারীর পাশে তাঁর স্ত্রী নূরজাহান বেগম। জাতীয় চক্ষুবিজ্ঞান ইনস্টিটিউট ও হাসপাতাল, ২৮ আগস্ট | ছবি: মানসুরা হোসাইন

A silhouette of a pair of scales of justice is centered against a background of a sunset or sunrise sky with scattered clouds. The scales are balanced, with both pans hanging at the same level. The text 'Thank You' is overlaid on the scales.

**Thank You**



**Any questions?**

